IGeLMonitor
Individuelle Gesundheitsleistungen auf dem Prüfstand

EVIDENZ AUSFÜHRLICH

Transrektaler Ultraschall zur Früherkennung eines Prostatakarzinoms

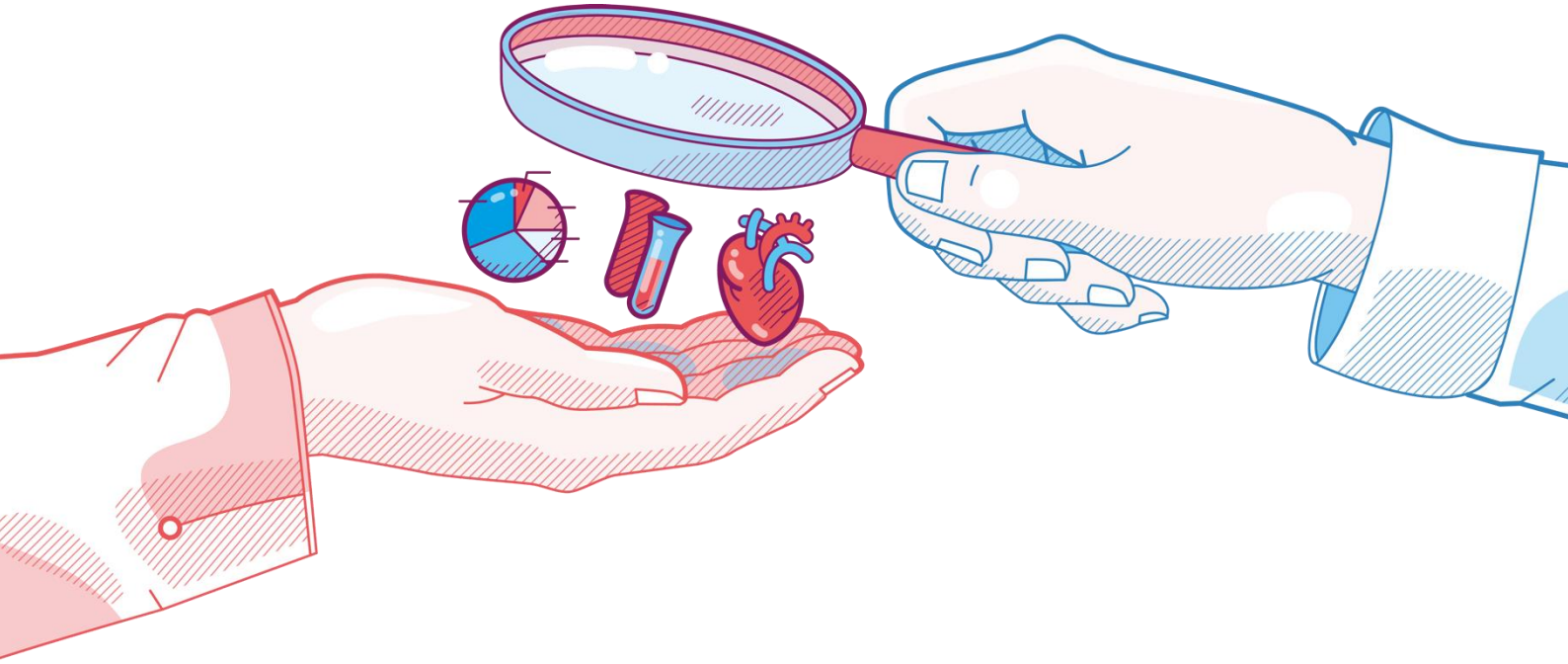

Stand: 24.07.2017

Autoren

Dr. Barbara Buchberger, MPH
Laura Krabbe, MA
Nastassja Pochopien, MA
EsFoMed GmbH – Essener Forschungsinstitut für Medizinmanagement, Essen

Review

Dr. med. Michaela Eikermann
Dr. Silke Thomas, MPH
Medizinischer Dienst des Spitzenverbandes Bund der Krankenkassen e.V. (MDS), Essen

Zur besseren Lesbarkeit wird im Text auf die gleichzeitige Nennung weiblicher und männlicher Wortformen verzichtet. Angesprochen sind grundsätzlich beide Geschlechter.

Herausgeber

MDS MEDIZINISCHER DIENST DES SPITZENVERBANDES BUND DER KRANKENKASSEN

Medizinischer Dienst des Spitzenverbandes Bund der Krankenkassen e.V. (MDS)
Theodor-Althoff-Straße 47
D-45133 Essen

Telefon: 0201 8327-0
Telefax: 0201 8327-100
E-Mail: office@mds-ev.de

Internet: http://www.mds-ev.de

1 Problemstellung

Der vorliegende Bericht umfasst die Bewertung der Individuellen Gesundheitsleistung (IGeL) „Transrektaler Ultraschall zur Früherkennung eines Prostatakarzinoms“.

Die Prostata ist im Becken des Mannes zwischen der Harnblase und dem Darm lokalisiert. Bei dem Prostatakarzinom handelt es sich um eine bösartige Veränderung des Organs. Aufgrund seines langsamen und eher spät einsetzenden Tumorwachstums unterscheidet sich der Prostatakrebs von den meisten anderen bösartigen Tumoren.

Nach § 25 Sozialgesetzbuch Fünftes Buch (SGB V) werden Früherkennungsuntersuchungen für das Prostatakarzinom angeboten. Derzeit beinhaltet das gesetzliche Früherkennungsprogramm in Deutschland für Männer ab 45 Jahren einmal jährlich die Frage nach Beschwerden oder anderen gesundheitlichen Veränderungen, die Untersuchung der äußeren Geschlechtsorgane sowie die Tastuntersuchung der Prostata (digitale rektale Untersuchung, DRU) und der Lymphknoten. Weitere Screening-Maßnahmen, wie die transrektale Ultraschalluntersuchung oder der PSA-Test (PSA: prostataspezifisches Antigen) im Blut, sind nicht Bestandteil der gesetzlichen Früherkennung und fallen unter die IGeL, sofern keine Indikation vorliegt.

In diesem Bericht soll der transrektale Ultraschall (TRUS) zum Prostatakarzinom-Screening untersucht werden.

Der konventionelle transrektale Graustufenultraschall (zweidimensional) stellt die am häufigsten verwendete Bildgebungstechnik für die endosonographische Darstellung der Prostata und ihrer Umgebung in der Urologie dar. Im sogenannten B-Mode („brightness modulation“) eignet sich der TRUS zur Volumenbestimmung der Prostata, aber auch als unterstützende Maßnahme zur randomisierten Stanzbiopsie.

Die Prostata befindet sich in direkter Lagebeziehung zum Rektum, sodass sie sehr genau und leicht durch die Ultraschallwellen erfasst werden kann. Bei der Untersuchung liegt der Patient seitlich in Embryonalstellung oder in einer Steinschnittlage. Die Ultraschallsonde wird für die Untersuchung durch den Anus in das Rektum eingeführt. Neben der Prostata werden die Samenblasen, die Harnblase, die Samenleiter und Teile der Harnröhre beurteilt. Dabei lieg das Hauptaugenmerk insbesondere auf der Gewebebeschaffenheit der Prostata.

Weitere Möglichkeiten der bildgebenden Darstellung beim TRUS sind der kontrastmittelverstärkte TRUS, der farbkodierte Doppler-TRUS, der 3D-TRUS, und der computergestützte TRUS, der auf einer artifiziellen neuronalen Netzwerkanalyse basiert (ANNA C-TRUS).

Das Ziel des vorliegenden Berichtes ist die Darstellung der aktuellen Evidenz zum Nutzen und Schaden des TRUS zum Prostatakarzinom-Screening.

2 Methodik

Die Bewertungen des IGeL-Monitors basieren in erster Linie auf systematischen Übersichtsarbeiten und sind damit sogenannte Overviews (Systematische Übersichtsarbeiten auf Basis von systematischen Übersichtsarbeiten). Sie beinhalten in der Regel eine ergänzende Recherche nach Primärstudien.

2.1 Recherche

Es erfolgte eine systematische Recherche nach systematischen Übersichtsarbeiten (SR) und Health Technology Assessments (HTA) in der Datenbank Medline (via PubMed), der Cochrane Library und der CRD-Datenbank. Eine ergänzende Recherche nach RCTs, die nach Abschluss der Recherche in den eingeschlossenen SR publiziert wurden, erfolgte in Medline via PubMed.

2.2 Studienselektion

Folgende Kriterien für den Einschluss von Studien und Evidenzsynthesen in die Bewertung wurden festgelegt:

Population: Patienten (männlich, über 18 Jahre) ohne Prostatakarzinom oder Verdacht auf Prostatakarzinom

Intervention: TRUS, kontrastmittelverstärkter TRUS, Doppler-TRUS, 3D-TRUS, ANNA C-TRUS

Kontrollintervention: Kein TRUS (keine Intervention / DRU)

Zielgrößen (Endpunkte): Mortalität, Letalität, Morbidität, Lebensqualität, Stadium / Grading bei Diagnosestellung, Metastasen (Anzahl, Lokalisation, Metastasierungszeitpunkt), Unerwünschte Ereignisse (UE)

Studientypen: Systematische Reviews (SR) sowie randomisierte kontrollierte Studien (RCTs) und klinisch kontrollierte Studien (CCTs) (ergänzend sowie als Basis für die eingeschlossenen SR).

3 Ergebnisse

3.1 Datenbasis der IGeL-Bewertung

Durch die Recherchen nach systematischen Übersichtsarbeiten und HTA wurden 198 Treffer erzielt, wovon nach dem Selektionsprozess mit den Ausschlusskriterien keine relevante systematische Übersichtsarbeit und kein HTA-Bericht verblieben, die als relevant für die vorliegende Bewertung betrachtet wurden.

Durch die ergänzende Recherche nach Primärstudien (Suchzeitraum: nicht eingeschränkt) wurden 202 Treffer erzielt, wovon nach dem Selektionsprozess keine Studien verblieben, die als relevant für die vorliegende Bewertung betrachtet wurden.

3.2 Zusammenfassung der Ergebnisse zu Nutzen und Schaden

Es konnte keine Evidenz für die Bewertung zum Nutzen oder Schaden des TRUS identifiziert werden.

Auch wenn keine Studien zum TRUS identifiziert werden konnten, sind insgesamt Schäden durch falsch-positive Screening-Tests, induzierte Folgeuntersuchungen und Behandlungen des Prostatakarzinoms, wie auch bei anderen Früherkennungsuntersuchungen, wahrscheinlich. So können durch eine Anschlussdiagnostik bspw. Schäden wie Infektionen oder Blutungen auftreten.

Eine identifizierte Leitlinie aus Deutschland (Interdisziplinäre Leitlinie der Qualität S3 zur Früherkennung, Diagnose und Therapie der verschiedenen Stadien des Prostatakarzinoms, Dezember 2016)

bewertet bildgebende Verfahren als primäre Untersuchung generell als ungeeignet für die Früherkennung eines Prostatakarzinoms.

Tabelle 1: Nutzen-Schaden-Bilanzierung der IGeL

	Keine Hinweise auf Nutzen Keine Studien zur Beurteilung gefunden	***Hinweise auf Nutzen***	***Belege für Nutzen***
Keine Hinweise auf Schaden	*unklar*	*tendenziell positiv*	*positiv*
Hinweise auf Schaden Keine Studien zur Beurteilung gefunden; jedoch Überdiagnosen, unerwünschte Ereignisse durch Abklärungsuntersuchungen und induzierte Behandlungen möglich	***tendenziell negativ***	*unklar*	*tendenziell positiv*
Belege für Schaden	*negativ*	*tendenziell negativ*	*unklar*

4 Fazit

Insgesamt bewerten wir die IGeL „Transrektaler Ultraschall zum Prostatakarzinom-Screening“ als „tendenziell negativ“.